

## Images in medicine



### Nodules de Lisch dans la maladie de Von Recklinghausen



#### *Lisch nodules in Von Recklinghausen's disease*

**Kawtar Hessaki<sup>1,&</sup>**

<sup>1</sup>Service d'Ophtalmologie, CHU Mohammed Vi, Marrakech, Maroc

<sup>&</sup>Auteur correspondant: Kawtar Hessaki, Service d'Ophtalmologie, CHU Mohammed Vi, Marrakech, Maroc

Received: 20 Nov 2019 - Accepted: 27 Nov 2019 - Published: 15 Dec 2019

Domain: Ophthalmology

Mots clés: Nodules de Lisch, maladie de Von Recklinghausen, neurofibromatose de type 1

**Images in medicine | Volume 1, Article 61, 15 Dec 2019 | 10.11604/pamj-cm.2019.1.61.21041**

Available online at: <https://www.clinical-medicine.panafrican-med-journal.com/content/article/1/61/full>

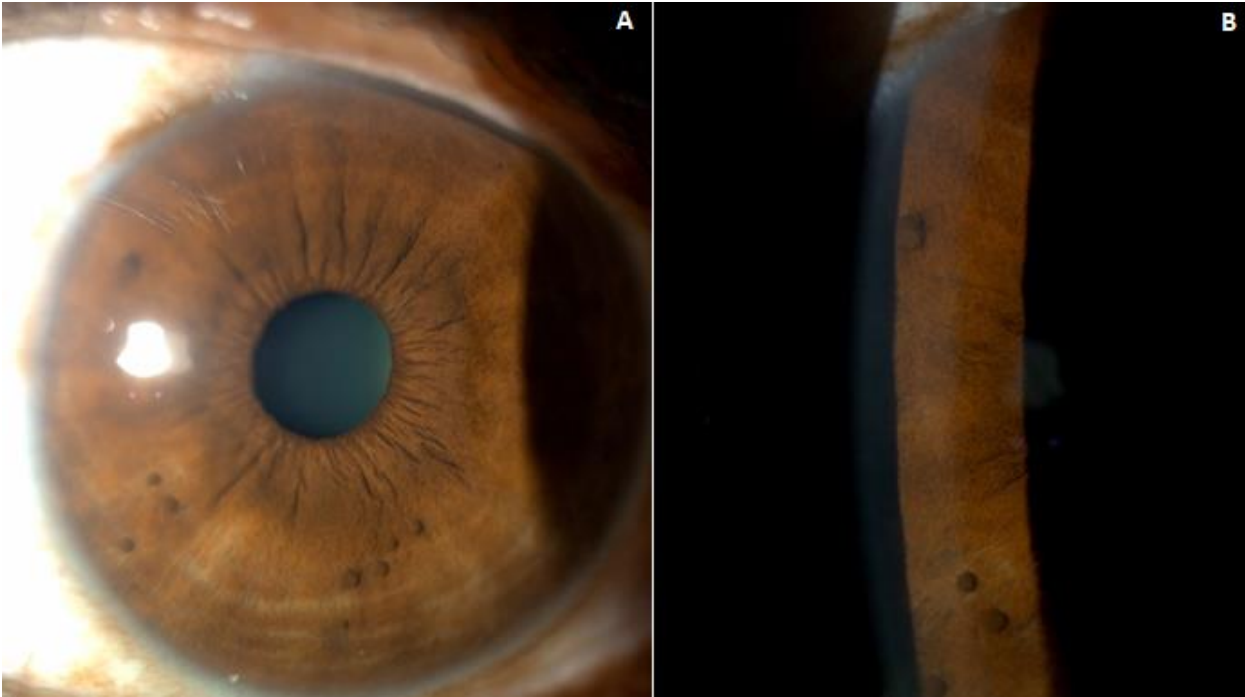
© Kawtar Hessaki et al PAMJ - Clinical Medicine (ISSN: 2707-2797). This is an Open Access article distributed under the terms of the Creative Commons Attribution International 4.0 License (<https://creativecommons.org/licenses/by/4.0/>), which permits unrestricted use, distribution, and reproduction in any medium, provided the original work is properly cited.

#### Images in medicine

*Von Recklinghausen's disease is a genetic and heterogeneous systemic disease. Ocular involvement during this phacomatosis is rare but pathognomonic. The study involved a young 35-year old woman followed in our hospital for Von Recklinghausen's disease. Diagnosis of Lisch's nodules or iris hamartomas was based on the presence of more than six coffee-with-milk colored spots measuring >1.5cm and several gelatinous brownish iris nodules in both eyes raised with respect to the iris surface.*

La maladie de Von Recklinghausen est une maladie systémique génétique et hétérogène. L'atteinte oculaire au cours de cette phacomatose est rare mais pathognomonique. Il s'agit d'une jeune femme de 35 ans suivie dans notre formation pour la maladie de Von Recklinghausen retenue sur la présence de plus de six taches café au lait d'une taille de >1,5cm et de plusieurs nodules iriens au niveau des deux yeux d'aspect gélatineux brunâtres surélevés par rapport à la surface irienne qui correspondent aux nodules de Lisch ou hamartomes iriens.

**Key words:** Nodules of Lisch, Von Recklinghausen disease, neurofibromatosis type 1



**Figure 1:** A) nodules de Lisch vus en fente large: noter l'aspect brunâtre et surélevé des lésions; B) nodules de Lisch vus en fente fine