

Images in clinical medicine



Tuberculose mammaire

Zineb Aboueddahab, Jaouad Kouach

Corresponding author: Zineb Aboueddahab, Service de Gynécologie-Obstétrique, Hôpital Militaire d'Instruction Mohammed V, Rabat, Maroc. aboueddahabzineb@gmail.com

Received: 09 Oct 2022 - **Accepted:** 12 Nov 2022 - **Published:** 30 Nov 2022

Keywords: Tuberculose, sein, diagnostic

Copyright: Zineb Aboueddahab et al. PAMJ Clinical Medicine (ISSN: 2707-2797). This is an Open Access article distributed under the terms of the Creative Commons Attribution International 4.0 License (<https://creativecommons.org/licenses/by/4.0/>), which permits unrestricted use, distribution, and reproduction in any medium, provided the original work is properly cited.

Cite this article: Zineb Aboueddahab et al. Tuberculose mammaire. PAMJ Clinical Medicine. 2022;10(32). 10.11604/pamj-cm.2022.10.32.37720

Available online at: <https://www.clinical-medicine.panafrican-med-journal.com//content/article/10/32/full>

Tuberculose mammaire

Breast tuberculosis

Zineb Aboueddahab^{1,&}, Jaouad Kouach^{1,2}

¹Service de Gynécologie-Obstétrique, Hôpital Militaire d'Instruction Mohammed V, Rabat, Maroc, ²Faculté de Médecine et de Pharmacie de Rabat, Université Mohamed V Rabat, Rabat, Maroc

&Auteur correspondant

Zineb Aboueddahab, Service de Gynécologie-Obstétrique, Hôpital Militaire d'Instruction Mohammed V, Rabat, Maroc

Image in medicine

La tuberculose mammaire est une affection rare, elle représente 0.5% à 4,5% de la pathologie mammaire et 0,06 à 0,1% de l'ensemble des localisations tuberculeuses. Nous rapportons le cas d'une patiente âgée de 64 ans, sans antécédents particuliers. Qui consulte pour un nodule du sein gauche découvert à l'autopalpation apparue depuis 4 mois. L'examen clinique trouvait une induration au niveau du sillon inférieur, de 4 cm, sans signes inflammatoires en regard ni adénopathies palpables. La mammographie est revenue normale, l'écho-mammaire objective une lésion classée BIRADS 5 avec une adénopathie suspecte. L'IRM mammaire retrouve une formation mesurant 40 mm en faveur d'une lésion abcédée. Une ponction écho guidée a ramené quelque cc de pus. L'examen cyto bactériologique

avec recherche de BK est revenu positif. Le diagnostic d'une tuberculose mammaire avec envahissement ganglionnaire a été retenu. Un traitement anti bacillaire (2ERHZ/4RH) a été démarré avec une évolution favorable. La tuberculose mammaire peut se présenter sous forme primitive ou secondaire. La clinique est non spécifique et polymorphe (nodulaire, diffuse et

scléreuse). L'écho-mammographie est non spécifique. Le diagnostic est bactériologique et / ou histologique. Le principal diagnostic différentiel est le cancer du sein. Le traitement est à base d'anti bacillaire, la chirurgie (mastectomie) est indiquée dans le cas de résistance au traitement médical. L'évolution est souvent favorable sous traitement.

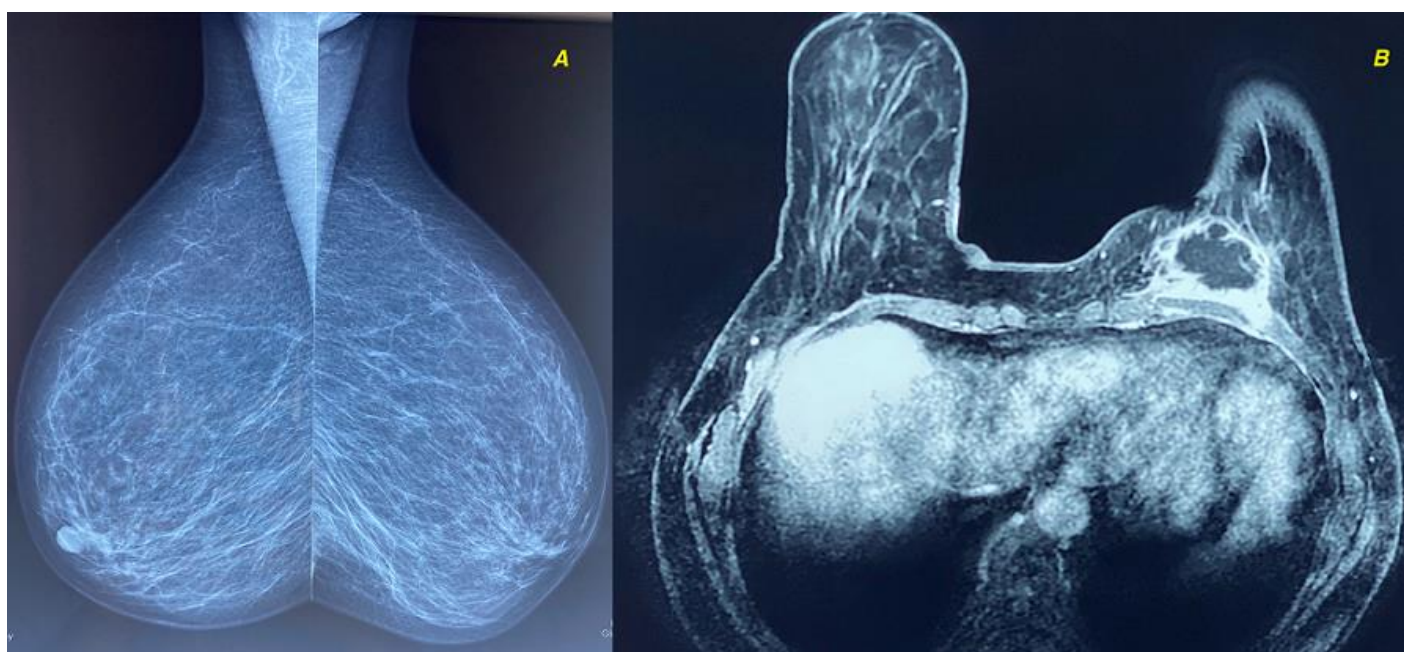


Figure 1 : A) mammographie vue de profil normal; B) IRM mammaire montrant la lésion