

Images in clinical medicine



Cataracte post-traumatique en rosace: une image clinique rare

Manal Tabchi,  Zeinebou Hmeimett

Corresponding author: Manal Tabchi, Ophtalmologie A, Université Mohammed V, Hôpital des Spécialités, Rabat, Maroc. tabchimanal52@gmail.com

Received: 19 Feb 2024 - **Accepted:** 19 Mar 2024 - **Published:** 03 Apr 2024

Keywords: Cataracte, traumatisme, phaco-émulsification

Copyright: Manal Tabchi et al. PAMJ Clinical Medicine (ISSN: 2707-2797). This is an Open Access article distributed under the terms of the Creative Commons Attribution International 4.0 License (<https://creativecommons.org/licenses/by/4.0/>), which permits unrestricted use, distribution, and reproduction in any medium, provided the original work is properly cited.

Cite this article: Manal Tabchi et al. Cataracte post-traumatique en rosace: une image clinique rare. PAMJ Clinical Medicine. 2024;14(36). 10.11604/pamj-cm.2024.14.36.43016

Available online at: <https://www.clinical-medicine.panafrican-med-journal.com//content/article/14/36/full>

Cataracte post-traumatique en rosace: une image clinique rare

Post-traumatic rosette cataract: a rare clinical image

Manal Tabchi^{1,&}, Zeinebou Hmeimett¹

¹Ophtalmologie A, Université Mohammed V, Hôpital des Spécialités, Rabat, Maroc

&Auteur correspondant

Manal Tabchi, Ophtalmologie A, Université Mohammed V, Hôpital des Spécialités, Rabat, Maroc

English abstract

We here report the case of a 53-year-old patient, with no particular past medical history, who had been victim of contusive left eye trauma caused by a punch ten years before, with progressive decrease in visual acuity. The best corrected visual acuity was 6/10 in the right eye and 1/10 in the left eye. Intraocular pressure was normal. Biomicroscopy revealed incipient posterior subcapsular cataract in the right eye and rosacea cortical cataract in the left eye. The fundus of the eye was normal. The patient underwent phacoemulsification of the left eye without complications. Postoperative corrected visual acuity was 7/10. Post-traumatic cataract is a major cause of decreased visual acuity in children

and young adults. It has been the subject of several studies because of its prevalence and the therapeutic challenges it presents. This type of cataract can result from contusive or perforating trauma and treatment approaches vary according to the specific circumstances of each case.

Key words: *Cataract, trauma, phacoemulsification*

Image en médecine

Nous rapportons le cas d'un patient âgé de 53 ans, sans antécédents pathologiques particuliers, qui a été victime d'un traumatisme contusif de l'œil gauche par un coup de poing il y a une dizaine d'années, avec installation d'une baisse d'acuité visuelle progressive. La meilleure acuité visuelle

corrigée était de 6/10^e à droite et 1/10^e à gauche. Le tonus oculaire était normal. L'examen biomicroscopique a révélé une cataracte sous capsulaire postérieure débutante à droite, et une cataracte corticale en rosace à gauche. Le fond d'œil était normal. Le patient a bénéficié d'une chirurgie de la cataracte par phaco-émulsification au niveau de l'œil gauche qui s'est déroulé sans complications. L'acuité visuelle postopératoire était à 7/10^e avec correction. La cataracte post traumatique constitue une cause majeure de baisse d'acuité visuelle chez les enfants et les jeunes adultes. Elle a fait l'objet de nombreuses études en raison de sa prévalence et des défis thérapeutiques qu'elle engendre. Ce type de cataracte peut résulter d'un traumatisme contusif ou perforant, et les approches thérapeutiques varient en fonction des circonstances spécifiques de chaque cas.

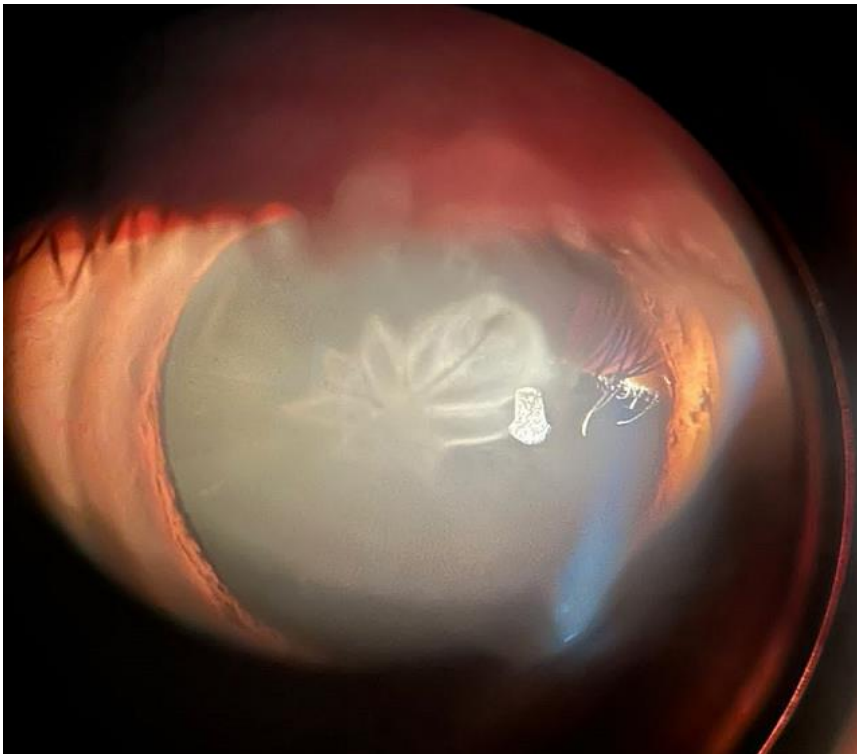


Figure 1: cataracte corticale en rosace de l'œil gauche