

Case report

Une luxation pure et irréductible de la hanche par interposition capsulo-labrale



A pure and irreducible dislocation of the hip by capsulo-labral interposition

Adnane Lachkar^{1,&}, Oussama Elalaoui¹, Hicham Yacoubi¹, Abdeljaouad Najib¹

¹Service de Chirurgie Orthopédique et Traumatologie B, CHU Mohamed VI, Oujda, Maroc

[&]Auteur correspondant: Adnane Lachkar, Service de Chirurgie Orthopédique et Traumatologie B, CHU Mohamed VI, Oujda, Maroc

Received: 02 Mar 2020 - Accepted: 05 Mar 2020 - Published: 03 Apr 2020

Domain: Orthopedic surgery

Mots clés: Luxation de la hanche, luxation pure, irréductibilité, incarceration capsulo-labrale

Résumé

La luxation traumatique de la hanche est une véritable urgence qui nécessite une évaluation immédiate et complète ainsi qu'une réduction dans les plus brefs délais. Les luxations pures sont rarissimes et leur réduction est constamment orthopédique. Toutefois, on estime que 2 à 4% de ces luxations nécessitent une réduction chirurgicale à ciel ouvert. Nous rapportons le cas d'un patient victime d'une luxation postérieure pure et irréductible de la hanche par désinsertion et incarceration capsulo-labrale, nécessitant la réduction sanglante pour assurer la coercibilité et la stabilité articulaire.

Case report | Volume 2, Article 136, 03 Apr 2020 | 10.11604/pamj-cm.2020.2.136.22105

Available online at: <https://www.clinical-medicine.panafrican-med-journal.com/content/article/2/136/full>

© Adnane Lachkar et al PAMJ - Clinical Medicine (ISSN: 2707-2797). This is an Open Access article distributed under the terms of the Creative Commons Attribution International 4.0 License (<https://creativecommons.org/licenses/by/4.0/>), which permits unrestricted use, distribution, and reproduction in any medium, provided the original work is properly cited.



Abstract

Traumatic dislocation of the hip is a real emergency that requires an immediate and complete evaluation and a reduction as soon as possible. Pure dislocations are extremely rare and their reduction is constantly orthopedic. However, it is estimated that 2-4% of these dislocations require open surgical reduction. We report the case of a patient suffering from a pure and irreducible posterior dislocation of the hip by disinsertion and capsulo-labral incarceration, requiring bloody reduction to ensure coercibility and joint stability.

Key words: Hip dislocation, pure dislocation, irreducibility, capsulo-labral incarceration

Introduction

La luxation traumatique de la hanche est une véritable urgence qui nécessite une évaluation immédiate et complète ainsi qu'une réduction dans les plus brefs délais [1]. Il s'agit en effet d'une blessure grave associée à une morbidité importante à long terme, surtout quand elle n'est pas prise en charge à temps [2]. Les luxations pures sont cependant rarissimes et leur réduction est constamment orthopédique. Toutefois, on estime que 2 à 4% de ces luxations nécessitent une réduction chirurgicale à ciel ouvert [1]. Nous rapportons le cas d'un patient victime d'une luxation postérieure pure et irréductible de la hanche par désinsertion et incarceration capsulo-labrale, nécessitant la réduction sanglante pour assurer la coercibilité et la stabilité articulaire.

Patient et observation

Il s'agit d'un jeune patient âgé de 24 ans sans antécédents pathologiques notables, qui a été victime d'un renversement de sa voiture avec points d'impact multiples. À son admission aux urgences, le patient était conscient et stable sur les plans hémodynamique et respiratoire. L'examen de l'appareil locomoteur avait révélé un membre inférieur gauche en attitude vicieuse (raccourcissement-adduction-rotation interne) sans déficit neurologique ou autres signes associés. Le bilan radiographique avait objectivé une luxation pure de la hanche gauche classée Levine II [3] avec une fracture associée

du cadre obturateur (Figure 1). Après deux tentatives non réussies de réduction par manœuvre externe sous anesthésie générale, le patient a été acheminé en urgence au bloc opératoire pour une réduction sanglante (4e heure après le traumatisme). Par une voie d'abord postéro-externe de Moore et à l'exploration chirurgicale, on a découvert une luxation postérieure pure associée à la rupture du muscle piriforme (Figure 2). L'incarcération capsulo-labrale entraînait un effet de boutonnière empêchant la réduction articulaire (Figure 3). Il n'y avait pas de fractures associées ni d'impaction de la tête fémorale. On avait procédé ensuite à la désincarcération de la capsule et du labrum, puis les muscles pelvi-trochantériens ont été réinsérés par des points trans-osseux. La hanche était concentrique et stable à la fin de l'intervention (Figure 4). Les suites opératoires ont été simples avec un appui total à partir de la 6e semaine. Le score fonctionnel selon la cotation de Postel Merle d'Aubigné était jugé excellent (18 points) à 32 mois de recul (Figure 5).

Discussion

Les luxations de la hanche surviennent généralement chez les jeunes patients dans un contexte de traumatisme à haute énergie. Leur incidence est en nette augmentation, principalement à cause des accidents de la voie publique qui sont responsables de 62% à 93% des luxations [3]. Compte tenu de la stabilité importante de la hanche en raison de son anatomie osseuse, labrale, ligamentaire et musculaire, les

luxations de cette articulation nécessitent une force importante et sont généralement associées aux fractures du cotyle ou de la tête fémorale. La luxation pure de la hanche se présente comme une entité pathologique rare, son irréductibilité est encore plus rarissime et peu décrite dans la littérature. Très peu d'auteurs se sont intéressés à l'étude de son étiologie exacte. L'irréductibilité d'une luxation pure peut être liée à l'incarcération des parties molles d'origine diverse: l'interposition de la capsule et du labrum avec un effet de boutonnière [1, 4], l'enroulement du muscle piriforme autour du col fémoral [5, 6] ou encore l'obstruction de l'acétabulum par les muscles pelvi-trochantériens (l'obturateur interne et les deux jumeaux) [6, 7]. La réduction d'une luxation de la hanche doit être effectuée dans les plus brefs délais. Les tentatives multiples de réduction par manœuvres externes sont toutefois contre-indiquées (risque d'induire des fractures associées, notamment du fémur). La voie d'abord de Moore offre un très bon jour sur l'articulation en permettant d'avoir un excellent bilan lésionnel et une réduction facile de la luxation. Toutefois, il faut porter une attention particulière à l'artère circonflexe médiale pour éviter le risque de nécrose aseptique de la tête fémorale. L'immobilisation post-opératoire n'est pas nécessaire afin de reprendre l'appui précoce et l'autonomie totale [2, 4]. Le pronostic est généralement bon et dépend principalement du délai de réduction de la luxation. En effet, il n'existe pratiquement pas de différence significative entre les techniques de réduction orthopédique ou chirurgicale quant au risque de calcifications périarticulaires ou de coxarthrose à long terme [8].

Conclusion

Les luxations irréductibles pures de la hanche sont exceptionnelles et nécessitent une réduction chirurgicale urgente afin de réparer les lésions associées des parties molles.

Toutefois, le pronostic de cette entité pathologique dépend essentiellement du délai de sa prise en charge.

Conflits d'intérêts

Les auteurs ne déclarent aucun conflit d'intérêts.

Contributions des auteurs

Tous les auteurs ont lu et approuvé la version finale du manuscrit.

Figures

Figure 1: radiographie du bassin de face-luxation de la hanche gauche

Figure 2: image peropératoire-rupture du muscle piriforme avec luxation de la hanche

Figure 3: image peropératoire-désinsertion capsulo-labrale

Figure 4: radiographie du bassin de face-réduction de la luxation

Figure 5: images cliniques-résultats fonctionnels

Références

1. Canale ST, Manugian AH. Irreducible traumatic dislocations of the hip. J Bone Joint Surg. 1979;61(1):7-14. [PubMed](#) | [Google Scholar](#)

2. Nepple JJ, Schoenecker PL, Clohisy JC. Treatment of posttraumatic labral interposition with surgical hip dislocation and labral repair. *Iowa Orthop J.* 2011;31:187-92. **PubMed | Google Scholar**
3. Levin P. Hip dislocations. *Skeletal trauma.* 1992;1329-1367.
4. El-Andaloussi Y, Ait Essi F, Arssi M, Cohen D, Trafteh M. Irreducible traumatic dislocation of the hip caused by labral and capsular entrapment with a buttonhole effect. *Rev Chir Orthop Reparatrice Appar Mot.* 2006;92(3):279-282. **PubMed | Google Scholar**
5. Proctor H. Dislocations of the hip joint (excluding 'central' dislocations) and their complications. *Injury.* 1973;5(1):1-12. **PubMed | Google Scholar**
6. Slatis P, Latvala A. Irreducible traumatic posterior dislocation of the hip. *Injury.* 1974;5(3):188-193. **PubMed | Google Scholar**
7. Bucholz RW, Wheelless G. Irreducible posterior fracture dislocations of the hip, the role of the iliofemoral ligament and the rectus femoris muscle. *Clin Orthop Relat Res.* 1982;(167):118-122. **PubMed | Google Scholar**
8. Mandell JC, Marshall RA, Weaver MJ, Harris MB, Sodickson AD, Khurana B. Traumatic hip dislocation: what the orthopedic surgeon wants to know. *Radiographics.* 2017;37(7):2181-2201. **PubMed | Google Scholar**

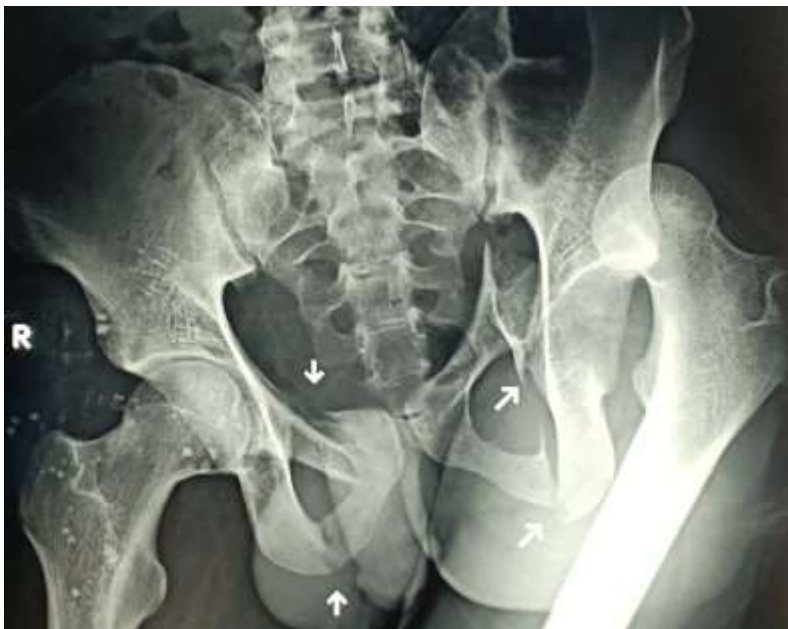

Figure 1: radiographie du bassin de face-luxation de la hanche gauche

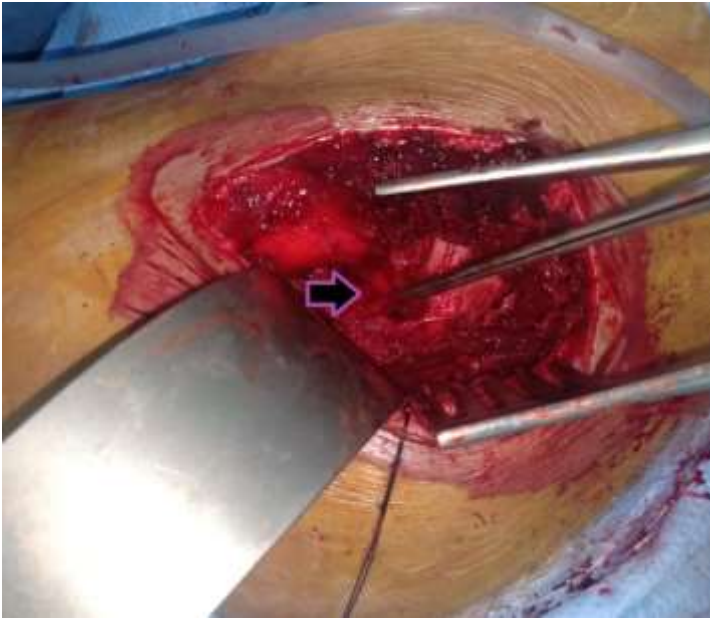


Figure 2: image peropératoire-rupture du muscle piriforme avec luxation de la hanche

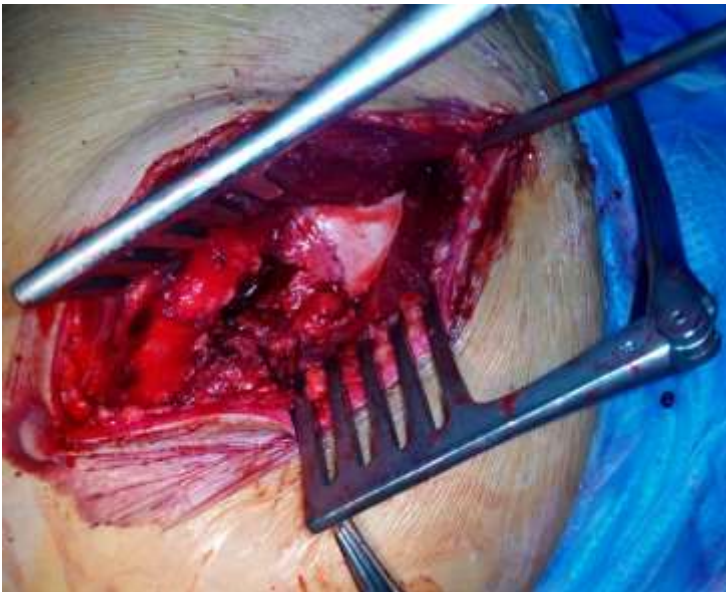

Figure 3: image peropératoire-désinsertion capsulo-labrale

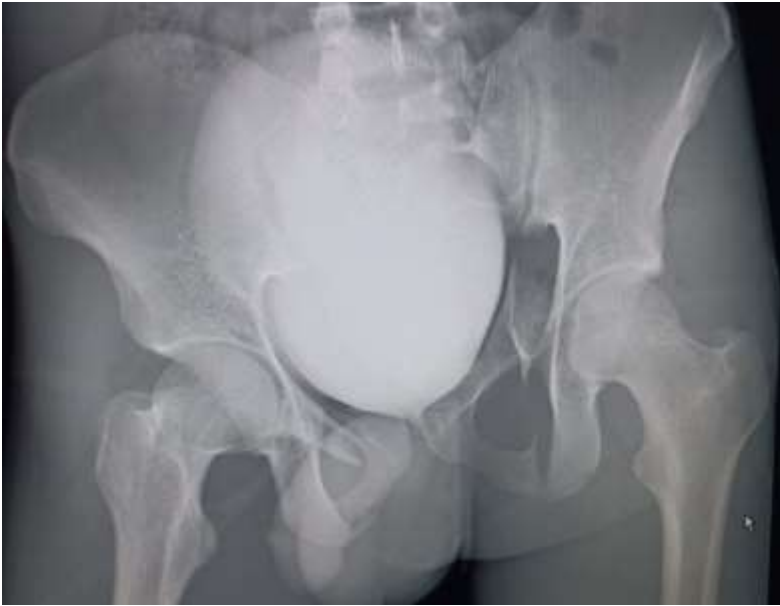

Figure 4 : radiographie du bassin de face-réduction de la luxation



Figure 5: images cliniques-résultats fonctionnels