

## Images in clinical medicine



# La papille en fleur de liseron avec prolifération gliale centrale

Soukaina Tenouri, Idriss Benatiya Andaloussi

**Corresponding author:** Soukaina Tenouri, Faculté de Médecine et de Pharmacie de Fès, CHU Hassan II, Fès, Maroc. [stenouri@gmail.com](mailto:stenouri@gmail.com)

**Received:** 26 Oct 2020 - **Accepted:** 12 Nov 2020 - **Published:** 19 Nov 2020

**Keywords:** Papille, malformation congénitale, glie

**Copyright:** Soukaina Tenouri et al. PAMJ Clinical Medicine (ISSN: 2707-2797). This is an Open Access article distributed under the terms of the Creative Commons Attribution International 4.0 License (<https://creativecommons.org/licenses/by/4.0/>), which permits unrestricted use, distribution, and reproduction in any medium, provided the original work is properly cited.

**Cite this article:** Soukaina Tenouri et al. La papille en fleur de liseron avec prolifération gliale centrale. PAMJ Clinical Medicine. 2020;4(108). 10.11604/pamj-cm.2020.4.108.26428

**Available online at:** <https://www.clinical-medicine.panafrican-med-journal.com//content/article/4/108/full>

## La papille en fleur de liseron avec prolifération gliale centrale

Morning glory syndrome with central glial proliferation

Soukaina Tenouri<sup>1,&</sup>, Idriss Benatiya Andaloussi<sup>1</sup>

<sup>1</sup>Faculté de Médecine et de Pharmacie de Fès, CHU Hassan II, Fès, Maroc

### &Auteur correspondant

Soukaina Tenouri, Faculté de Médecine et de Pharmacie de Fès, CHU Hassan II, Fès, Maroc

## English abstract

*We report the case of a 10-year-old child, visually impaired since birth in the right eye, with no other personal or family history. Who has been admitted for ophthalmologic examination in front of her low visual acuity in the right eye. In the same eye: visual acuity is 1/10 not improved Parinaud 6. The anterior segment is normal as well as the intraocular pressure. At the fundus of the eye: we note the typical appearance of a morning glory syndrome with a central glial proliferation. The left eye is normal, as the general examination of the patient. Magnetic resonance imaging was performed without showing evidence of a cranioencephalic abnormality. Regular*

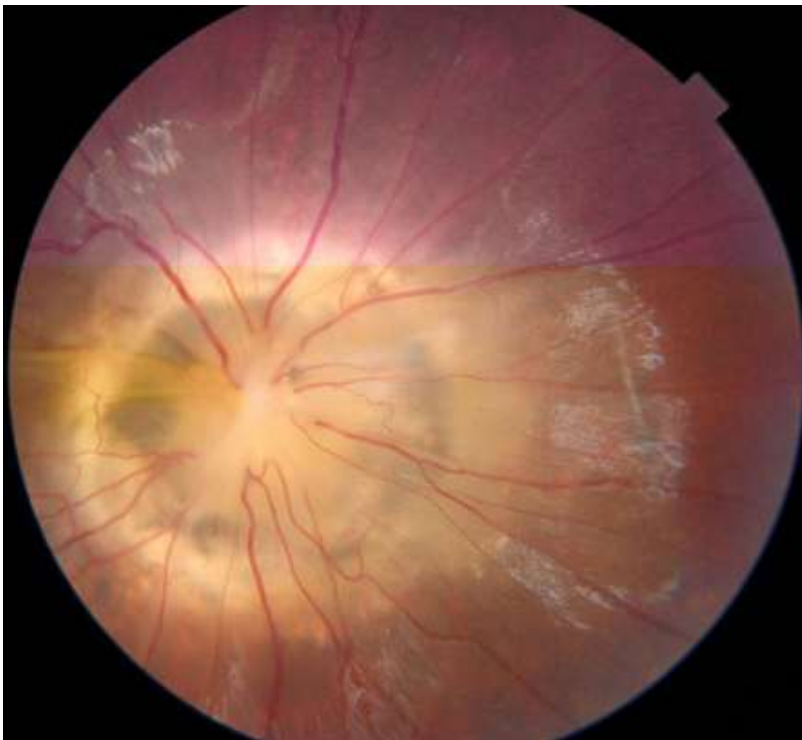
*ophthalmologic surveillance has been recommended.*

**Key words:** *Papilla, congenital malformation, glial*

## Image en médecine

Nous rapportons le cas d'une enfant âgée de 10 ans, malvoyante de l'œil droit depuis sa naissance, sans autres antécédents personnels ou familiaux notables, admise pour examen ophtalmologique

devant son acuité visuelle basse de l'œil droit. A l'examen de l'œil droit : on retrouve une acuité visuelle à 1/10 Parinaud 6 non améliorable. L'examen du segment antérieur est sans particularités avec un tonus oculaire normal. Au fond d'œil : on note l'aspect typique d'une papille en fleur de liseron avec une prolifération gliale centrale. L'examen de l'œil adelphe est sans particularités, aussi bien que l'examen général de la patiente. Une imagerie par résonance magnétique était réalisée n'ayant pas objectivée d'anomalie cranio-encéphalique. Une surveillance ophtalmologique régulière a été recommandée.



**Figure 1:** papille en fleur de liseron avec glie centrale