

Images in clinical medicine



Hydronéphrose géante chez un nourrisson de 8 mois sur syndrome de la jonction pyélo-urétérale

 Ousmane Sow, Modou Ndiaye

Corresponding author: Ousmane Sow, Service d'Urologie-Andrologie, Hôpital Aristide Le Dantec, Dakar, Sénégal. sowman87@yahoo.fr

Received: 14 Oct 2020 - **Accepted:** 12 Nov 2020 - **Published:** 26 Nov 2020

Keywords: Hydronéphrose, nourrisson, masse, syndrome de la jonction pyélo-urétérale

Copyright: Ousmane Sow et al. PAMJ Clinical Medicine (ISSN: 2707-2797). This is an Open Access article distributed under the terms of the Creative Commons Attribution International 4.0 License (<https://creativecommons.org/licenses/by/4.0/>), which permits unrestricted use, distribution, and reproduction in any medium, provided the original work is properly cited.

Cite this article: Ousmane Sow et al. Hydronéphrose géante chez un nourrisson de 8 mois sur syndrome de la jonction pyélo-urétérale. PAMJ Clinical Medicine. 2020;4(117). 10.11604/pamj-cm.2020.4.117.26523

Available online at: <https://www.clinical-medicine.panafrican-med-journal.com//content/article/4/117/full>

Hydronéphrose géante chez un nourrisson de 8 mois sur syndrome de la jonction pyélo-urétérale

Giant hydronephrosis in an 8 month old infant with pyelo ureteral junction syndrome

Ousmane Sow^{1,&}, Modou Ndiaye¹

¹Service d'Urologie-Andrologie, Hôpital Aristide Le Dantec, Dakar, Sénégal

&Auteur correspondant

Ousmane Sow, Service d'Urologie, Andrologie, Hôpital, Aristide Le Dantec, Dakar, Sénégal

English abstract

Giant hydronephrosis is defined as a collection of more than 1 litre of urine in the excretory cavities or as a dilation beyond the mid-abdominal line with a kidney length exceeding 5 vertebrae in children. It is rare, often due to a pyelo ureteral junction syndrome. The antenatal ultrasound must make the diagnosis before birth. We report the case of an 8 month old infant, brought to the consultation for progressive abdominal distension associated with intermittent food, vomiting and diarrhoea evolving since birth but aggravated since 3 months. The physical examination had revealed an abdominal mass occupying the whole abdomen, but more marked on the right, taut and matt to the percussion and whose limits and origin were

difficult to determine. The abdominopelvic ultrasound had shown an echo-fluid structure mass extending from the right hypochondrium to the pelvis and well beyond the midline. This mass contained incomplete partitions. The urotomodensitometry (uro-TDM) had shown at right giant hydronephrosis in the form of a voluminous liquid mass extending from the subhepatic region of the pelvis beyond the midline. This mass was surrounded by a thin parenchymal border with an elevation corresponding to the renal parenchyma. Urine culture showed a urinary E. coli infection. Coli sensitive to ceftriaxone treated. A pyeloplasty according to Küss-Anderson-Hynes was performed. The after-effects of the operation were simple.

Key words: *Hydronephrosis, infant, mass, pyelo ureteral junction syndrome*

Image en médecine

L'hydronéphrose géante est définie comme une collection de plus d'un litre d'urine dans les cavités excrétrices ou comme une dilatation dépassant la ligne abdominale médiane avec une longueur rénale dépassant 5 vertèbres chez l'enfant. Elle est rare due souvent à un syndrome de la jonction

pyélo-urétérale. L'échographie anténatale doit poser le diagnostic avant la naissance. Nous rapportons le cas d'un nourrisson de 8 mois, emmené en consultation pour une distension abdominale progressive associée à des vomissements alimentaires intermittents et une diarrhée évoluant depuis la naissance mais aggravée depuis 3 mois. L'examen physique avait révélé une masse abdominale occupant tout l'abdomen mais plus marquée à droite, tendue et matte à la percussion et dont les limites et l'origine étaient difficile à déterminer. L'échographie abdominopelvienne avait montré une masse d'écho-structure liquidienne s'étendant de l'hypochondre droit jusqu'au pelvis et dépassant largement la ligne médiane. Cette masse renfermait des cloisons incomplètes. L'urotomodensitométrie (uro-TDM) avait montré une hydronéphrose géante droite sous forme d'une volumineuse masse liquidienne étendue de la région sous hépatique jusqu'au pelvis dépassant la ligne médiane. Cette masse était entourée d'un fin liseré parenchymateux avec rehaussement correspondant au parenchyme rénal. L'examen cytobactériologique des urines avait objectivé une infection urinaire à *E. coli* sensible à la ceftriaxone traitée. Une pyéloplastie selon Küss-Anderson-Hynes a été faite. Les suites opératoires étaient simples.

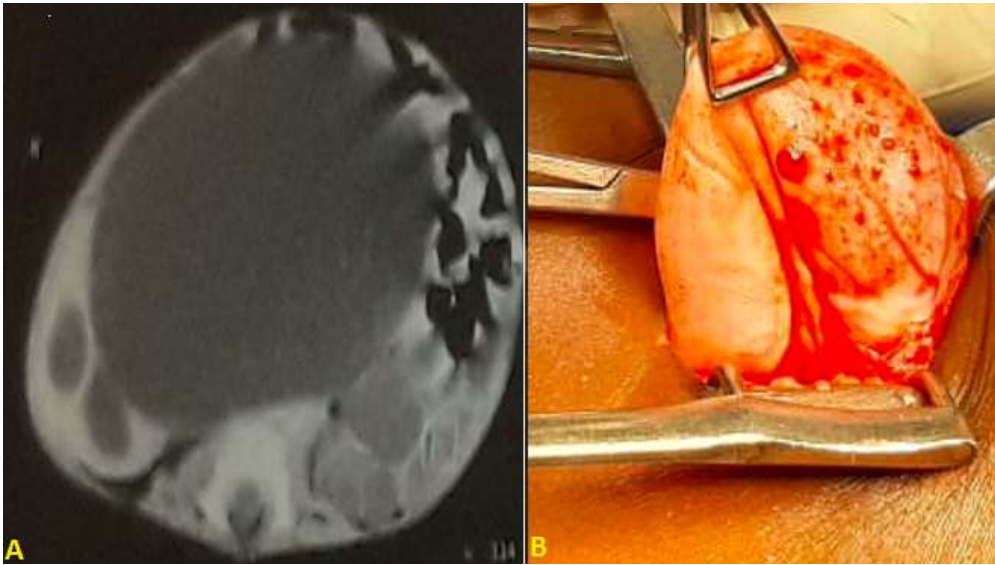


Figure 1: A) uro-tomodensitométrie (uro-TDM) montrant une hydronéphrose géante droite sous forme d'une volumineuse masse liquidienne étendue de la région sous hépatique jusqu'au pelvis dépassant la ligne médiane; B) aspect de l'hydronéphrose géante en peropératoire