

Images in clinical medicine



Endométriose ombilicale isolée (nodule de Villar)

Saad Benali, Jaouad Kouach

Corresponding author: Saad Benali, Service de Gynécologie-Obstétrique, Hôpital Militaire d'Instruction Mohammed V, Rabat, Maroc. benalisaad07@gmail.com

Received: 12 Aug 2020 - **Accepted:** 16 Sep 2020 - **Published:** 05 Oct 2020

Keywords: Endométriose ombilicale, nodule de Villar, omphalectomie

Copyright: Saad Benali et al. PAMJ Clinical Medicine (ISSN: 2707-2797). This is an Open Access article distributed under the terms of the Creative Commons Attribution International 4.0 License (<https://creativecommons.org/licenses/by/4.0/>), which permits unrestricted use, distribution, and reproduction in any medium, provided the original work is properly cited.

Cite this article: Saad Benali et al. Endométriose ombilicale isolée (nodule de villar). PAMJ Clinical Medicine. 2020;4(50). 10.11604/pamj-cm.2020.4.50.25516

Available online at: <https://www.clinical-medicine.panafrican-med-journal.com//content/article/4/50/full>

Endométriose ombilicale isolée (nodule de Villar)

Isolated umbilical endometriosis (Villar's nodule)

Saad Benali^{1,&}, Jaouad Kouach^{1,2}

¹Service de Gynécologie-Obstétrique, Hôpital Militaire d'Instruction Mohammed V, Rabat, Maroc, ²Faculté de Médecine et de Pharmacie de Rabat, Université Mohamed V Rabat, Maroc

&Auteur correspondant

Saad Benali, Service de Gynécologie-Obstétrique, Hôpital Militaire d'Instruction Mohamed V, Rabat, Maroc

English abstract

Cutaneous umbilical endometriosis is rare. It was first described by Villar in 1886. It accounts for only 0,5 to 1% of all common sites of endometriosis. We here report a case of primary and isolated umbilical endometriosis in a 50-year-old gravida 3, para 3 woman with menopause occurring three years before. The patient presented with painful, sometimes bleeding umbilical swelling, gradually increasing in volume, progressing for two months. She had no significant pathological history. Omphalectomy was performed and laparoscopic scanning revealed the absence of pelvic endometriotic foci. Histological examination of the surgical specimen showed endometriotic focus in the dermis and hypodermis with healthy resection margins. The post-operative course was uneventful. Umbilical endometriosis manifests as a painful

umbilical mass characterized by blood flow during the menstrual cycle. This cyclical bleeding that coincides with menstruation is fundamental and sometimes sufficient to suggest the diagnosis. Diagnosis is confirmed through anatomopathological examination. Histopathological examination of the surgical specimen shows ectopic endometrial glands with glandular tubes, cytogenic chorion, and muscle fibres.

Key words: *Umbilical endometriosis, Villar node, omphalectomy*

Image en médecine

L'endométriose cutanée de siège ombilical est rare. Elle a été décrite pour la première fois par Villar en 1886. Elle ne représente que 0,5 à 1% de toutes les localisations de l'endométriose. Nous rapportons une observation d'endométriose ombilicale primitive et isolée chez une femme de 50 ans, 3^e geste, 3^e pare, ménopausée depuis trois ans qui

consulte pour une tuméfaction ombilicale douloureuse parfois hémorragique, augmentant progressivement de volume, évoluant depuis deux mois. Elle n'avait aucun antécédent pathologique notable. Une omphalectomie avait été alors réalisée avec vérification de l'absence de foyers d'endométriose pelvienne à l'exploration laparoscopique. L'examen histologique de la pièce opératoire avait montré un foyer d'endométriose dans le derme et l'hypoderme avec des marges de résections saines. Les suites opératoires étaient simples. L'endométriose ombilicale se manifeste par une masse ombilicale douloureuse avec un écoulement sanglant rythmé par le cycle menstruel. Le caractère cyclique qui coïncide avec les menstruations est fondamental et parfois suffisant pour évoquer le diagnostic. La confirmation du diagnostic repose sur l'examen anatomopathologique. L'étude histopathologique de la pièce opératoire montre les glandes endométriales en position ectopique avec des tubes glandulaires, du chorion cytogène et des fibres musculaires.

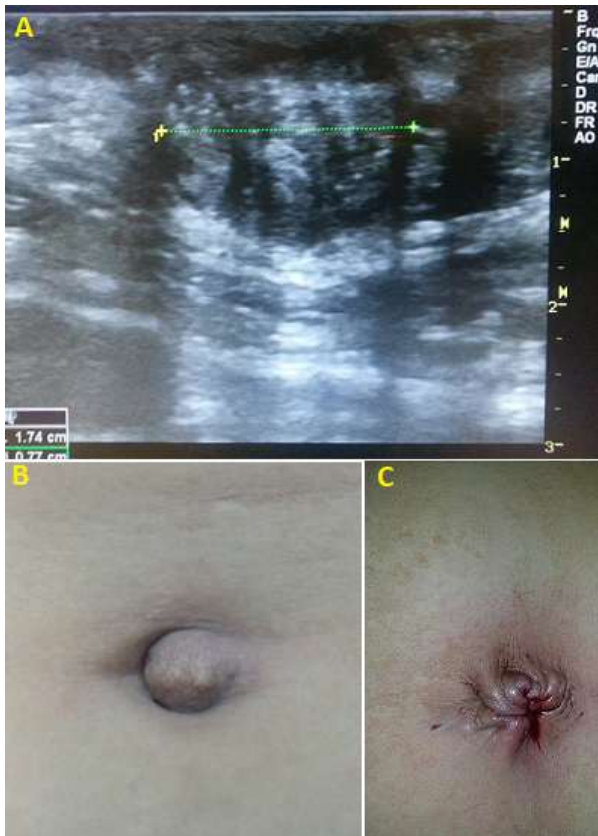


Figure 1: image échographique montrant l'aspect écho d'un nodule de Villar; B) image pré-opératoire de la région ombilicale; C) image post-opératoire après résection du nodule