

## Images in clinical medicine



# Fracture en trappe du plancher orbitaire

Narjisse Taouri, Ouafae Cherkaoui

**Corresponding author:** Narjisse Taouri, Department A of Ophthalmology, Mohammed V University, Souissi, Rabat, Morocco. [ophthalmo-taouri@outlook.fr](mailto:ophthalmo-taouri@outlook.fr)

**Received:** 07 May 2020 - **Accepted:** 18 May 2020 - **Published:** 25 May 2021

**Keywords:** Fracture en trappe, aspect en goutte, Incarcération musculaire, diplopie

**Copyright:** Narjisse Taouri et al. PAMJ Clinical Medicine (ISSN: 2707-2797). This is an Open Access article distributed under the terms of the Creative Commons Attribution International 4.0 License (<https://creativecommons.org/licenses/by/4.0/>), which permits unrestricted use, distribution, and reproduction in any medium, provided the original work is properly cited.

**Cite this article:** Narjisse Taouri et al. Fracture en trappe du plancher orbitaire. PAMJ Clinical Medicine. 2021;6(12). 10.11604/pamj-cm.2021.6.12.23371

**Available online at:** <https://www.clinical-medicine.panafrican-med-journal.com//content/article/6/12/full>

## Fracture en trappe du plancher orbitaire

Trapdoor fracture

Narjisse Taouri<sup>1,&</sup>, Ouafae Cherkaoui<sup>1</sup>

<sup>1</sup>Department A of Ophthalmology, Mohammed V University, Souissi, Rabat, Morocco

### **&Auteur correspondant**

Narjisse Taouri, Department A of Ophthalmology, Mohammed V University, Souissi, Rabat, Morocco

## Abstract

*We report the case of a 10-year-old child with no particular past medical history, victim of contusive injury to the right eye resulting in diplopia and eye pain. Ophthalmologic examination of the injured eye showed mild-degree palpebral edema, with bruise at the lower eyelid and visual acuity 10/10 in the right eye (RE). Pupillary light reflex was present and symmetrical. Ocular motor examination objectified acute painful limitation of the vertical movements of the traumatized eye (A), with disabling binocular diplopia. Biomicroscopy showed no corneoscleral lesions or chemosis, good depth of the anterior chamber. The lens was in place and clear. Fundus examination was normal. Scanner was urgently performed, which confirmed the diagnosis based on “drop” appearance suggesting muscle incarceration complicating*

*trapdoor fracture (B). Different authors have the same opinion: trapdoor fractures almost exclusively affect children. They result from acute transient increase in orbital pressure secondary to contusion, which causes linear fracture blowing the bone out and immediately closing it back into position thanks to the plasticity of children's bones. During it incarceration of the intra-orbital soft tissues (including oculomotor muscles) can occur. This can limit oculomotor movements responsible for diplopia.*

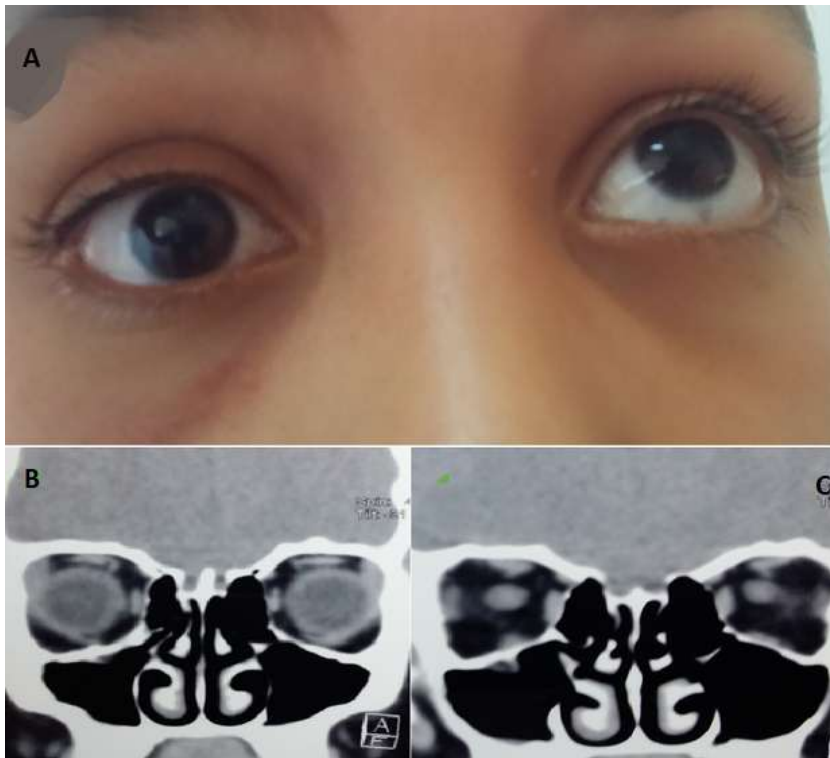
---

**Key words:** *Trap fracture, drop appearance, muscle incarceration, diplopia*

## Images in medicine

Nous rapportons le cas d'un enfant de 10 ans, sans antécédents pathologiques notables, victime d'un traumatisme contusif de l'œil droit ayant occasionné une diplopie et une douleur oculaire. L'examen ophtalmologique de l'œil traumatisé retrouvait un léger œdème palpébral, avec ecchymose en regard de la paupière inférieure, une acuité visuelle à 10/10 OD. Le réflexe photomoteur était présent et symétrique. Mais l'examen de l'oculomotricité a révélé une

limitation aiguë douloureuse de la verticalité de l'œil traumatisé (A), avec une diplopie binoculaire invalidante. À l'examen biomicroscopique, il n'y avait pas de lésions cornéo-sclérales, ni de chémosis, la chambre antérieure était de bonne profondeur et le cristallin était en place et clair. L'examen du fond d'œil était sans particularités. Le scanner a été demandé en urgence et a permis de confirmer le diagnostic en mettant en évidence l'aspect caractéristique en « goutte », qui correspond à une incarceration musculaire compliquant une fracture en trappe du plancher orbitaire (B). Les différents auteurs ont le même avis, les fractures en trappe du plancher orbitaire sont rencontrées presque exclusivement chez les enfants. Ils résultent d'une augmentation transitoire aiguë de la pression orbitaire secondaire à une contusion, qui induit une fracture linéaire qui se déplace vers l'extérieur et revient immédiatement à sa position initiale, grâce à la plasticité des os des enfants. Au cours de ce déplacement, les tissus mous intra-orbitaires y compris les muscles oculomoteurs, peuvent s'incarner et donner une limitation des mouvements oculomoteurs responsables de la diplopie.



**Figure 1:** A) limitation de l'élévation de l'œil droit ; (B, C) scanner orbitaire : coupe coronale objectivant l'aspect caractéristique en goutte du muscle droit inférieur droit pincé, due à la fracture en trappe du plancher orbitaire