

## Images in clinical medicine



## Dystrophie des cônes

Souhaila Karmoun, Amina Berraïho

**Corresponding author:** Souhaila Karmoun, Service d'Ophtalmologie B, Hôpital des Spécialités de Rabat, Rabat, Morocco. doc.souhaila.k@gmail.com

**Received:** 08 Jun 2020 - **Accepted:** 18 Jan 2021 - **Published:** 27 Jul 2021

**Keywords:** Dystrophie des cônes, maculopathie, dépôts rétiens

**Copyright:** Souhaila Karmoun et al. PAMJ Clinical Medicine (ISSN: 2707-2797). This is an Open Access article distributed under the terms of the Creative Commons Attribution International 4.0 License (<https://creativecommons.org/licenses/by/4.0/>), which permits unrestricted use, distribution, and reproduction in any medium, provided the original work is properly cited.

**Cite this article:** Souhaila Karmoun et al. Dystrophie des cônes. PAMJ Clinical Medicine. 2021;6(33). 10.11604/pamj-cm.2021.6.33.24149

**Available online at:** <https://www.clinical-medicine.panafrican-med-journal.com//content/article/6/33/full>

## Dystrophie des cônes

Cone dystrophy

Souhaila Karmoun<sup>1,&</sup>, Amina Berraïho<sup>1</sup>

<sup>1</sup>Service d'Ophtalmologie B, Hôpital des Spécialités de Rabat, Rabat, Morocco

**&Auteur correspondant**

Souhaila Karmoun, Service d'Ophtalmologie B, Hôpital des Spécialités de Rabat, Rabat, Morocco

**English abstract**

*We report a case of a 30-year-old woman, who complains of a progressive loss of visual acuity since 20 years old. Visual acuity was 1/10 which cannot be improved in both of eyes. The examination of the anterior segment of both of eyes was normal. The fundus examination revealed the existence of a rounded yellowish macular lesion with major macular atrophy in both of eyes (A, B). The vitreous is transparent, the examination of the retinal periphery was normal. The auto fluorescence pictures describe a granular appearance of macula with alternating hypo-autofluorescent (alteration of the pigment epithelium) and hyper-autofluorescent (lipofuscin deposits) points (C, D). Fluorescein angiography shows the presence of macular atrophy accompanied by an alteration in the pigment*

epithelium. There is also a window effect that achieves the appearance of a bull's eye at the macula (E, F). An electroretinography was performed confirming the diagnosis of cone dystrophy. Histologically, progressive cone dystrophy corresponds to a selective cone attack and there has long been debate on the origin of the degenerative process, between a primary attack of pigment epithelium and a primary cone attack, which is more likely. Progressive cone dystrophy most often concerns young adults who consult for a decrease in bilateral central visual acuity and which is frequently asymmetrical. The affection quickly evolves towards an acuity between 3/10 and 1/20, then towards a central scotoma.

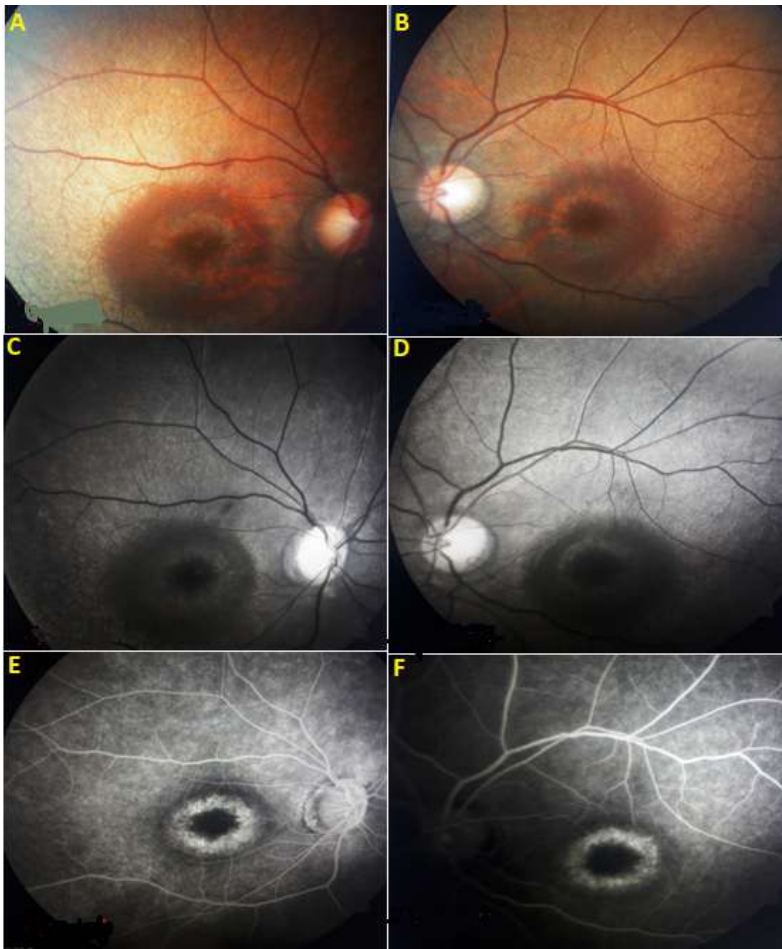
---

**Key words:** Cone dystrophy, maculopathy, retinal deposits

## Image en médecine

Nous rapportons le cas d'une jeune femme âgée de 30 ans, sans antécédents notables, qui se plaint d'une baisse d'acuité visuelle progressive depuis l'âge de 20 ans. L'acuité visuelle est chiffrée à 1/10 non améliorabile en œil droit et gauche. L'examen

du segment antérieur des deux yeux est sans particularités. L'examen du fond d'œil a révélé l'existence d'une lésion maculaire jaunâtre arrondie avec une atrophie maculaire majeure au niveau des deux yeux (A, B). Le vitré est transparent, l'examen de la périphérie rétinienne est normal. Les clichés en auto fluorescences décrivent un aspect granulaire des maculas avec une alternance de points hypo-autofluorescents (altération de l'épithélium pigmentaire) et hyper-autofluorescents (dépôts de lipofuscine) (C, D). L'angiographie à la fluorescéine montre la présence d'une atrophie maculaire accompagnée d'un remaniement de l'épithélium pigmentaire. Il existe aussi un effet fenêtre réalisant l'aspect d'œil de bœuf au niveau maculaire (E, F). Une électro-rétinographie a été réalisée confirmant le diagnostic de la dystrophie des cônes. Sur le plan histologique, la dystrophie progressive des cônes correspond à une atteinte sélective des cônes et il a longtemps été débattu de l'origine du processus dégénératif, entre une atteinte primaire de l'EP et une atteinte primaire des cônes, plus probable. La dystrophie progressive des cônes concerne le plus souvent des adultes jeunes qui consultent pour une baisse de l'acuité visuelle centrale bilatérale et fréquemment asymétrique. L'affection évolue rapidement vers une acuité comprise entre 3/10 et 1/20, puis vers un scotome central.



**Figure 1:** images angiographique (A-F) montrant la présence d'une atrophie maculaire accompagnée d'un remaniement de l'épithélium pigmentaire avec effet fenêtre « l'œil du bœuf » au niveau maculaire