

## Images in clinical medicine



# Vascularite rétinienne occlusive bilatérale révélant une syphilis

 Islam Bechakh

**Corresponding author:** Islam Bechakh, Service d'Ophtalmologie, Hôpital Central de l'Armée, Kouba, Algérie. [islamiche@hotmail.fr](mailto:islamiche@hotmail.fr)

**Received:** 07 Oct 2021 - **Accepted:** 21 Nov 2021 - **Published:** 03 Dec 2021

**Keywords:** Syphilis, TPHA et VDRL, photocoagulation panrétinienne, néovascularisation

**Copyright:** Islam Bechakh et al. PAMJ Clinical Medicine (ISSN: 2707-2797). This is an Open Access article distributed under the terms of the Creative Commons Attribution International 4.0 License (<https://creativecommons.org/licenses/by/4.0/>), which permits unrestricted use, distribution, and reproduction in any medium, provided the original work is properly cited.

**Cite this article:** Islam Bechakh et al. Vascularite rétinienne occlusive bilatérale révélant une syphilis. PAMJ Clinical Medicine. 2021;7(17). 10.11604/pamj-cm.2021.7.17.31936

**Available online at:** <https://www.clinical-medicine.panafrican-med-journal.com//content/article/7/17/full>

## Vascularite rétinienne occlusive bilatérale révélant une syphilis

Bilateral occlusive retinal vasculitis revealing syphilis

Islam Bechakh<sup>1,&</sup>

<sup>1</sup>Service d'Ophtalmologie, Hôpital Central de l'Armée, Kouba, Algérie

**&Auteur correspondant**

Islam Bechakh, Service d'Ophtalmologie, Hôpital Central de l'Armée, Kouba, Algérie

## English abstract

*We report a case of bilateral occlusive retinal vasculitis of syphilitic origin in a 40-year-old woman from Western Sahara. Her husband had been treated for syphilis about a year before. The woman developed AVB rapidly worsening in 3 months, without painful red eye. This was preceded by rash (with spontaneous resolution) lasting for about 2 weeks and for which she did not consult a physician. Her description suggested non-pruritic non-desquamative macules and genital ulcer that had occurred 6 months before the rash. Physical examination showed visual acuity decreased to hand motions in both eyes. Fundus examination revealed papillary pallor, exudates from ghost vessels as well as epiretinal membranes in both*

eyes. The remainder of the ophthalmic examination was normal. The natural history of disease strongly suggested syphilis which was confirmed by TPHA and VDRL tests. The patient was treated for syphilitic ocular manifestations. Treatment was based on the same therapy used for neurosyphilis: intravenous Penicillin 2-4 MIU X 6/24h for 15 days. Panretinal photocoagulation and neovascularization were performed to combat retinal ischemia. Unfortunately patient's visual prognosis was poor.

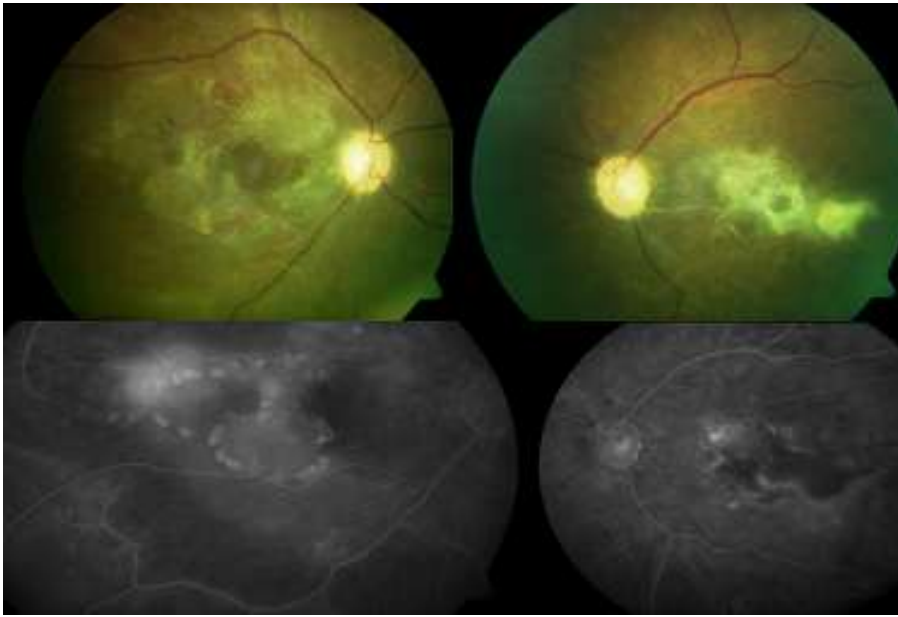
---

**Key words:** Syphilis, TPHA and VDRL tests, panretinal photocoagulation, neovascularization

## Image en médecine

Nous rapportons un cas de vascularite rétinienne occlusive bilatérale d'origine syphilitique chez une femme de 40 ans originaire du Sahara occidental, dont le mari avait été traité pour une syphilis environ un an auparavant. Cette patiente a présenté une BAV rapidement progressive en 3

mois, sans notion d'œil rouge douloureux, précédée d'une éruption cutanée spontanément résolutive qui a duré « environ 2 semaines » pour laquelle elle n'a pas consulté et dont la description correspondait vraisemblablement à des macules non prurigineuses non désquamantes. Elle évoque également la notion d'ulcère génital survenu 6 mois avant l'éruption cutanée. A l'examen, l'acuité visuelle était réduite aux mouvements des mains aux 2 yeux. En dehors de l'examen du fond d'œil qui a retrouvé aux deux yeux une pâleur papillaire, des exsudats des vaisseaux déshabités, ainsi que des membranes épi-rétiniennes, le reste de l'examen ophtalmologique était normal. L'histoire de la maladie nous a fait suspecter fortement la syphilis dont on a confirmé le diagnostic par la sérologie TPHA et VDRL. L'atteinte oculaire syphilitique a justifié pour notre patiente l'instauration du même traitement que celui d'une neuro syphilis à savoir: pénicilline en IV: 2-4 MUI X 6/24h pendant 15 jours. Nous avons réalisé une photocoagulation panrétinienne afin de lutter contre l'ischémie rétinienne et la néovascularisation, malheureusement le pronostic visuel de notre patiente était sombre.



**Figure 1:** angiographie à la fluorescéine montrant une diffusion au pôle postérieur en rapport avec des néo vaisseaux au niveau de l'œil droit; un effet masque persistant au temps tardif au niveau du pôle postérieur de l'œil gauche en rapport avec une membrane fibro-vasculaire; aux deux yeux, une diffusion péri vasculaire en rapport avec une vascularite diffuse touchant les veines de larges zones d'ischémie rétinienne