

Images in clinical medicine



Aspect pseudo-tumoral d'une sclérite postérieure idiopathique chez l'enfant

Kheira Kerrouche,  Zakaria Zoheir Addou

Corresponding author: Zakaria Zoheir Addou, Service d'Anesthésie-Réanimation Pédiatrique, Etablissement Hospitalier Spécialisé (EHS) Pédiatrique de Canastel, Faculté de Médecine d'Oran 1, Ahmed Ben Bella, Algérie.

addouzakariacanastel@gmail.com

Received: 12 Oct 2021 - **Accepted:** 23 Oct 2021 - **Published:** 01 Nov 2021

Keywords: Sclérite postérieure, enfant, tumeur, décollement de rétine

Copyright: Kheira Kerrouche et al. PAMJ Clinical Medicine (ISSN: 2707-2797). This is an Open Access article distributed under the terms of the Creative Commons Attribution International 4.0 License (<https://creativecommons.org/licenses/by/4.0/>), which permits unrestricted use, distribution, and reproduction in any medium, provided the original work is properly cited.

Cite this article: Kheira Kerrouche et al. Aspect pseudo-tumoral d'une sclérite postérieure idiopathique chez l'enfant. PAMJ Clinical Medicine. 2021;7(9). 10.11604/pamj-cm.2021.7.9.32012

Available online at: <https://www.clinical-medicine.panafrican-med-journal.com//content/article/7/9/full>

Aspect pseudo-tumoral d'une sclérite postérieure idiopathique chez l'enfant

Pseudo-tumor features of idiopathic posterior scleritis in children

Kheira Kerrouche¹, Zakaria Zoheir Addou^{2,&}

¹Service d'Ophtalmologie, Etablissement Hospitalier Spécialisé (EHS) Pédiatrique de Canastel, Faculté de Médecine d'Oran 1, Ahmed Ben Bella, Algérie, ²Service d'Anesthésie-Réanimation Pédiatrique, Etablissement Hospitalier Spécialisé (EHS) Pédiatrique de Canastel, Faculté de Médecine d'Oran 1, Ahmed Ben Bella, Algérie

&Auteur correspondant

Zakaria Zoheir Addou, Service d'Anesthésie-Réanimation Pédiatrique, Etablissement Hospitalier Spécialisé (EHS) Pédiatrique de Canastel, Faculté de Médecine d'Oran 1, Ahmed Ben Bella, Algérie

English abstract

We here report the case of a 13-year old child who was referred for evaluation of suspected choroidal melanoma in the left eye. Clinical symptoms included intense pain with a rapidly progressive decrease in visual acuity. Examination of the right eye was normal, visual acuity was 10/10 P1. In the left eye, visual acuity was reduced to good response to light projection. Fundus examination showed moderate hyalitis, exudative, total retinal detachment suggesting underlying mass (A). B-Ultrasound (B) and Magnetic Resonance Imaging (MRI) confirmed the presence of left intraocular tissue mass (C, D). These radiological features did not rule out choroidal melanoma. However, based on early age, ocular pain, hyalitis with increased sedimentation rate and C-reactive protein, the diagnosis of posterior sclera was retained, after exclusion of posterior uveitis (Vogt Koyanagi Harada), leukemic chorioretinal infiltration and infiltrating retinoblastoma. Etiological assessment of posterior scleritis (inflammatory, infectious and immunological) was normal. This was probably an idiopathic form. Trial corticosteroid treatment was initiated, which resulted in slow regression of the mass and exudative detachment (E, F), with poor visual improvement. It is essential to remind clinicians of the importance of understanding the different clinical manifestations of posterior scleritis in children. A lack of knowledge can lead to misdiagnosis and confusion with other diseases, especially tumors whose management and prognosis are different.

Key words: Posterior scleritis, child, tumor, retinal detachment

Image en médecine

Nous rapportons l'observation d'un enfant âgé de 13 ans qui nous est adressé pour la suspicion d'un mélanome de la choroïde de l'œil gauche. Sa symptomatologie clinique comprenait une douleur intense avec baisse rapidement progressive de l'acuité visuelle. L'examen de l'œil droit était normal, son acuité visuelle était de 10/10 P1. L'œil gauche, son acuité était réduite à de bonne projection lumineuse. Son fond œil retrouvait une hyalite modérée, un décollement de rétine total exsudatif faisant suspecter une masse sous-jacente (A). L'échographie B (B) et l'imagerie par résonance magnétique (IRM) confirme la présence de la masse tissulaire intraoculaire gauche (C, D). Ces caractéristiques radiologiques n'écartent pas le mélanome choroïdien. Cependant, devant l'âge jeune, la douleur oculaire, la hyalite, avec l'augmentation de la vitesse de sédimentation et de la Protéine C réactive, le diagnostic de sclérite postérieure a été retenu après avoir éliminé l'uvéite postérieure (Vogt Koyanagi Harada), l'infiltration chorio-rétinienne leucémique et la forme infiltrant du rétinoblastome. Un bilan étiologique de cette sclérite postérieure (inflammatoire, infectieux et immunologique) était sans particularité. Il s'agit probablement d'une forme idiopathique. Un traitement d'épreuve corticoïde était instauré qui a permis une régression lente de la masse et du décollement exsudatif (E, F) avec une amélioration médiocre de la vision. Les différents tableaux cliniques de la sclérite postérieure chez l'enfant méritent d'être rappelés. Leurs méconnaissances peuvent faire égarer le diagnostic et prêter à confusion avec d'autres pathologies surtout tumorales dont la prise en charge et le pronostic sont différents.

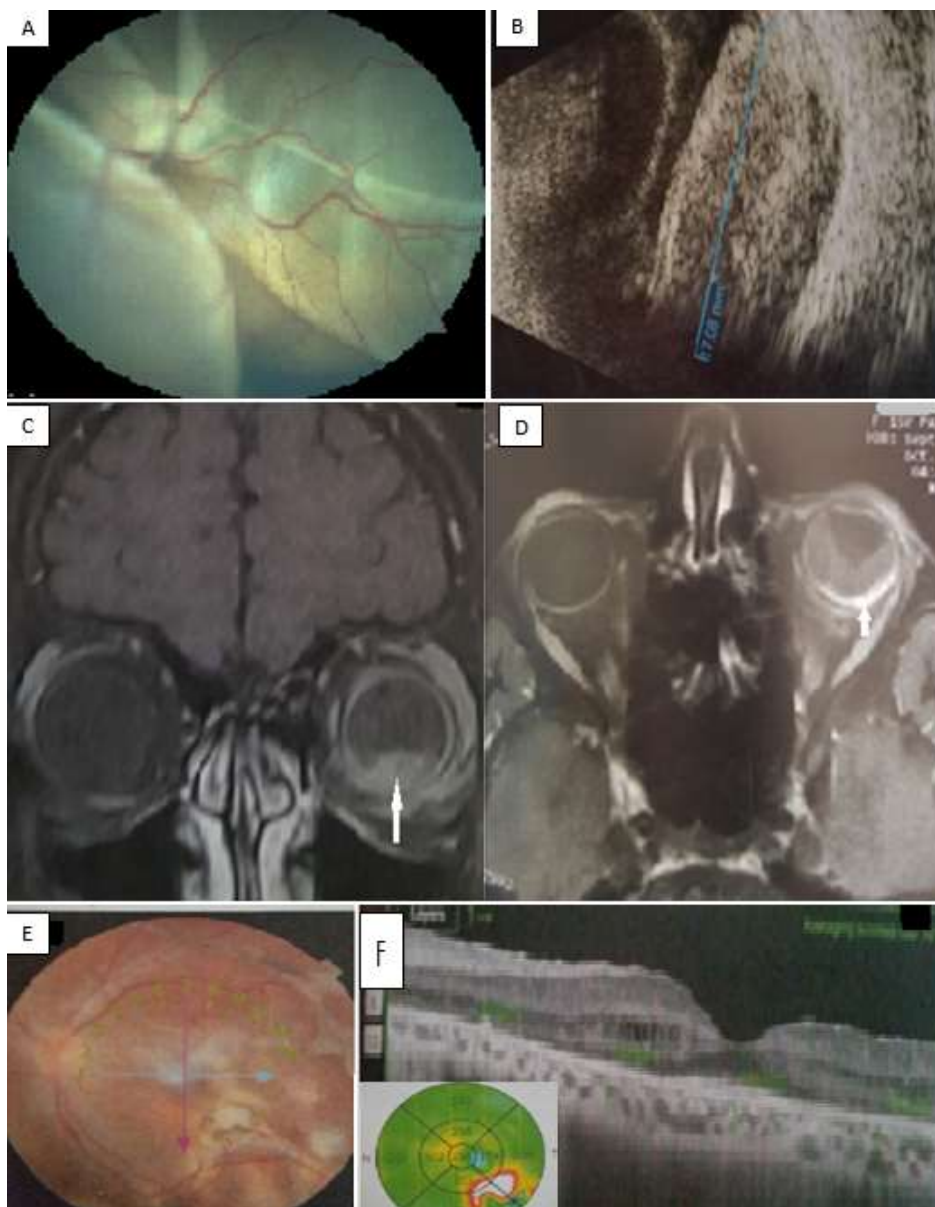


Figure 1: A) décollement de rétine (DR) total bulbeux exsudatif ; B) masse échogène choroïdienne postéro-inférieure de 17/8,7mm avec épaissement sclérale en regard et DR total ; C) coupe coronale d'IRM objectivant une masse choro-rétinienne prenant le contraste ; D) IRM en coupe axiale montrant un épaissement sclérale postérieure avec une prise intense du contraste de l'œil gauche ; E) affaissement du DR exsudatif avec remaniement choro-rétinien au fond de l'œil ; F) tomographie en cohérence optique (OCT) montre une ré-application de la rétine maculaire