

Images in clinical medicine



Hamartome mammaire

Soukaina Laaraj

Corresponding author: Soukaina Laaraj, Hôpital Militaire d'Instruction Mohamed V, Rabat, Maroc.
soukainalaaraj25@gmail.com

Received: 03 Jan 2022 - **Accepted:** 06 Jan 2022 - **Published:** 18 Jan 2022

Keywords: Hamartome, tumeur bénigne, chirurgie

Copyright: Soukaina Laaraj et al. PAMJ Clinical Medicine (ISSN: 2707-2797). This is an Open Access article distributed under the terms of the Creative Commons Attribution International 4.0 License (<https://creativecommons.org/licenses/by/4.0/>), which permits unrestricted use, distribution, and reproduction in any medium, provided the original work is properly cited.

Cite this article: Soukaina Laaraj et al. Hamartome mammaire. PAMJ Clinical Medicine. 2022;8(10). 10.11604/pamj-cm.2022.8.10.33078

Available online at: <https://www.clinical-medicine.panafrican-med-journal.com//content/article/8/10/full>

Hamartome mammaire

Mammary hamartomas

Soukaina Laaraj^{1,&}

¹Hôpital Militaire d'Instruction Mohamed V, Rabat, Maroc

&Auteur correspondant

Soukaina Laaraj, Hôpital Militaire d'Instruction Mohamed V, Rabat, Maroc

English abstract

Hamartoma or fibroadenolipoma is a rare benign breast tumor, first described in 1971 by Arrigoni et al. It commonly occurs in perimenopausal women, and it is suspected based on a progressively increasing mass whose texture is not different from the surrounding breast tissue. A voluminous mass can cause changes to the appearance, size and shape of the breast. Mammography shows well-defined circumscribed opacity surrounded by a clear halo, corresponding to a pseudocapsule. Ultrasound shows a mass of variable echostructure surrounded by a hyperechoic border, with displacement of adjacent structures. Magnetic resonance imaging (MRI) is required based on the presence of indeterminate lesions on mammography and ultrasound. Biopsy with anatomopathological examination confirm the

diagnosis. We here report the case of a 45-year-old G3P3 female patient, with no significant medical history, having a large painless left breast mass. Imaging and histological examination suggested hamartoma. The patient underwent lumpectomy with breast reconstruction. Post-operative follow-up was simple. Anatomico-pathological examination confirmed the diagnosis.

Key words: Hamartoma, benign tumor, surgery

Image en médecine

L'hamartome ou fibroadénolipome est une tumeur rare bénigne du sein, décrite pour la première fois en 1971 par Arrigoni *et al.* Elle est fréquemment observée en péri-ménopause, évoquée devant une masse augmentant progressivement de volume dont la texture ne diffère pas du tissu mammaire avoisinant. Elle peut déformer le sein si elle est volumineuse. À la

mammographie, c'est une opacité circonscrite bien limitée entourée par un halo clair qui correspond à une pseudocapsule. L'échographie montre une masse d'échostructure variable entourée par un liseré hyperéchogène, avec déplacement des structures voisines. L'imagerie par résonance magnétique (IRM) demandée en cas de lésion d'aspect indéterminé à la mammographie et à l'échographie. La biopsie avec examen anatomopathologique confirme le diagnostic. Nous rapportons ici le cas d'une patiente âgée de 45 ans, G3P3, sans antécédents pathologiques notables ayant présenté une volumineuse masse indolore du sein gauche dont l'imagerie et l'histologie étaient en faveur d'un hamartome. La patiente a bénéficié d'une tumorectomie avec plastie mammaire. Les suites postopératoires étaient simples et l'examen anatomopathologique définitif a confirmé le diagnostic.

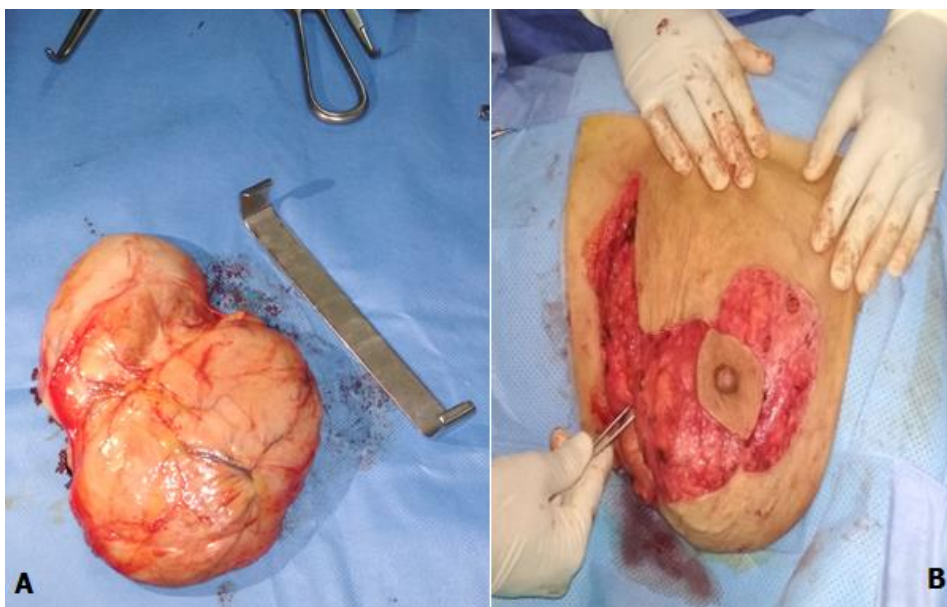


Figure 1 : A) hamartome aspect macroscopique; B) plastie mammaire T inversé